

Casi clinici

Efficacia del trattamento con rt-PA dell'embolia polmonare massiva in pazienti con controindicazioni alla terapia trombolitica

Ferdinando Imperadore, Roberto Accardi, Walter Spagnoli, Domenico Catanzariti, Giovanni Morani, Giuseppe Vergara

Unità Operativa di Cardiologia, Ospedale "S. Maria del Carmine", Rovereto (TN)

Key words:
Pulmonary embolism;
Thrombolysis.

Pulmonary embolism is a life-threatening condition that is accompanied by significant morbidity and mortality. In massive pulmonary embolism, where restoration of pulmonary arterial flow is urgently required, the only options available are surgical thromboembolectomy and/or thrombolytic therapy. Unfortunately, a large part of thromboembolic diseases is also considered as an absolute or relative contraindication to thrombolysis. The purpose of this paper was to emphasize the possibility of new thrombolytic agents of disregarding, according to circumstances, the contraindications to thrombolytic treatment.

(Ital Heart J Suppl 2000; 1 (6): 803-807)

Ricevuto il 2 febbraio 2000; nuova stesura il 28 marzo 2000; accettato il 17 aprile 2000.

Per la corrispondenza:
Dr. Ferdinando Imperadore

Unità Operativa
di Cardiologia
Ospedale "S. Maria
del Carmine"
Piazzale S. Maria, 6
38068 Rovereto (TN)

Introduzione

L'embolia polmonare è un'emergenza cardiovascolare accompagnata da significativa morbidità e mortalità (15% di tutte le cause di morte intraospedaliera). Nell'embolia polmonare massiva, dove ci può essere l'evidenza di disfunzione ventricolare destra e di ipertensione polmonare, la terapia anticoagulante da sola può dimostrarsi inadeguata. In tali situazioni l'uso degli agenti trombolitici e/o l'embolectomia chirurgica permette un miglioramento più rapido del quadro emodinamico, anche se a tutt'oggi manca l'evidenza di un impatto più favorevole della terapia trombolitica rispetto alla terapia anticoagulante anche sulla prognosi¹.

In questo articolo riportiamo la nostra esperienza di 2 casi di embolia polmonare esordita con shock cardiogeno e trattata con successo con l'attivatore tissutale del plasminogeno ricombinante (rt-PA), nonostante che la presenza di controindicazioni alla terapia trombolitica suggerisse l'opzione chirurgica.

Descrizione dei casi

Caso 1. Donna di 60 anni, obesa e ipertesa, con precedente anamnestico di tromboflebite ed embolia polmonare in seguito ad in-

tervento chirurgico di colecistectomia. Viene ricoverata presso la locale Divisione di Chirurgia per una trombosi venosa profonda a carico dell'arto inferiore sinistro riscontrata ad una flebografia. È intrapresa terapia con calciparina sottocute, successivamente embricata con anticoagulanti *per os* a dosaggi non ancora terapeutici (INR 1.3).

All'improvviso, la paziente accusa un episodio sincopale con trauma cranico ed ematoma in regione sovraorbitaria sinistra. Dopo pochi minuti dall'arrivo dei soccorritori, comparsa di shock cardiogeno con dispnea ingravescente e cianosi a mantellina. Trasferita d'urgenza presso la nostra Unità di Terapia Intensiva, la paziente si presenta tachicardica (frequenza cardiaca 143 b/min), polipnoica (pO₂ 40 mmHg, pCO₂ 24 mmHg sotto ossigenoterapia 7 l/min) e marcatamente ipotesa (pressione arteriosa 80/55 mmHg). Viene eseguito un elettrocardiogramma che evidenzia un blocco di branca destra completo (Fig. 1) non presente in un tracciato precedente. Viste le condizioni critiche della paziente e l'impossibilità di una conferma diagnostica per la scadente finestra ecocardiografica, si decide di eseguire immediatamente terapia trombolitica con rt-PA (100 mg in 2 ore). Al termine dell'infusione si assiste ad una drammatica risoluzione del quadro clinico

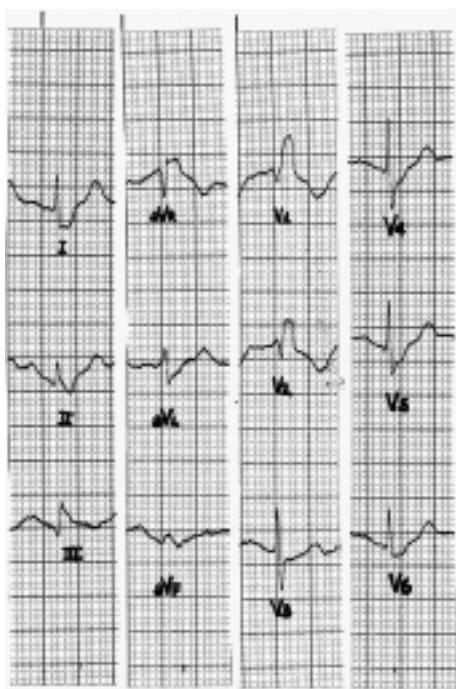


Figura 1. Elettrocardiogramma pre-trombolisi. La paziente è in shock cardiogeno: presenza di blocco di branca destra completo con alterazioni della ripolarizzazione secondarie.

(pressione arteriosa 105/65 mmHg, frequenza cardiaca 110 b/min, pO_2 73 mmHg, diuresi 1300 ml nelle prime 24 ore) e alla scomparsa del blocco di branca destra precedentemente segnalato (Fig. 2). Esclusa la presenza di raccolte ematiche sottotecali, mediante esecuzione di una tomografia assiale del cranio, si inizia dopo 2 ore dal termine della trombolisi terapia eparinica endo-

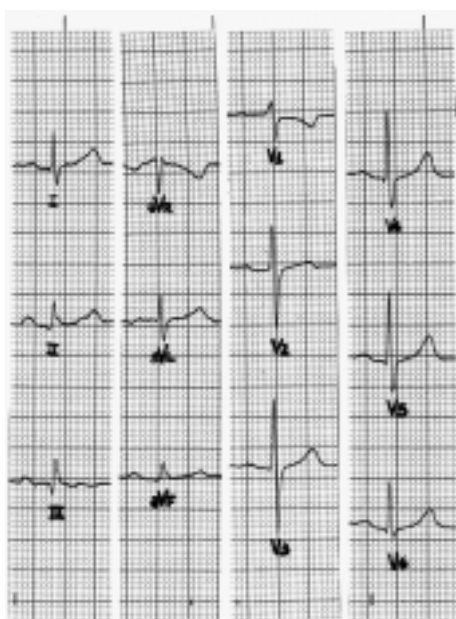
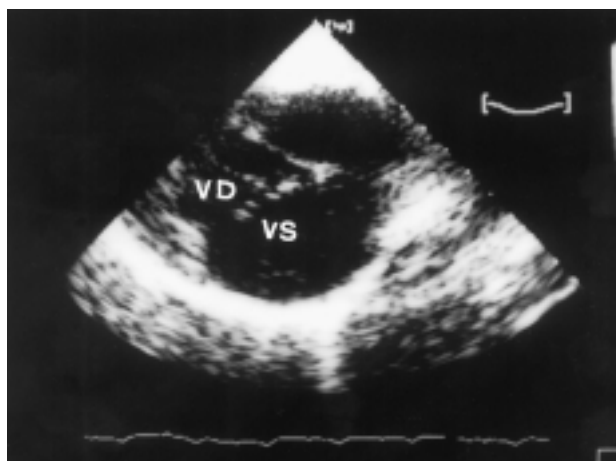


Figura 2. Elettrocardiogramma post-trombolisi. La paziente presenta un marcato miglioramento delle condizioni emodinamiche: scomparsa del blocco di branca destra completo.

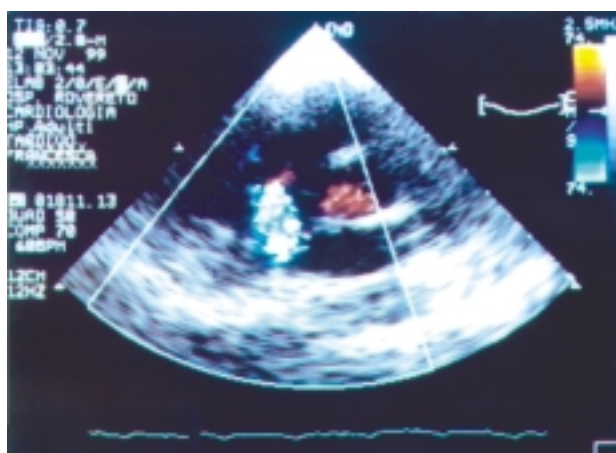
vena che viene proseguita per 9 giorni (tempo di protrombina in media 1.1) in associazione all'anticoagulante *per os* (coumadin). Considerato il trauma cranico contusivo, si decide di mantenere l'INR ai limiti inferiori del range terapeutico (circa 2). Il decorso clinico è del tutto soddisfacente, se si esclude la marcata estensione dell'ematoma sovraorbitario al viso e la comparsa, a una tomografia del cranio di controllo eseguita a 5 giorni dalla precedente, di una modesta raccolta ematica in sede parietale posteriore, in assenza di sintomi neurologici e riassorbita al controllo successivo (6 giorni dal secondo esame). Non è stata presa in considerazione l'opportunità dell'impianto di un filtro cavale, propendendo invece per un trattamento anticoagulante cronico. Un eco-Doppler agli arti inferiori, eseguito dopo 6 mesi dalla dimissione, è risultato non patologico.

La paziente, a distanza di 3 anni, è in compenso emodinamico e asintomatica.

Caso 2. Donna di 76 anni, con storia di ipertensione, pregressa ulcera gastrica cicatrizzata e infarto diaframmatico, recentemente (20 giorni) sottoposta a rivascolarizzazione miocardica con quadruplice bypass aortocoronarico (arteria mammaria interna sinistra su interventricolare anteriore e primo diagonale, con vena safena su ramo del margine ottuso e arteria coronaria destra). Trasferita dalla Divisione di Cardiocirurgia presso un Centro di Riabilitazione Cardiovascolare, la paziente accusa improvvisamente dispnea ingravescente con tachicardia (frequenza cardiaca 130 b/min), ipotensione (pressione arteriosa 70/50 mmHg) e cianosi periferica. All'elettrocardiogramma compare un blocco di branca destra completo non presente nei precedenti tracciati e all'ecocardiogramma si evidenzia un ventricolo destro dilatato con segni indiretti di ipertensione polmonare (rettilinizzazione del setto IV) (Fig. 3A), insufficienza tricuspide severa al color Doppler (Fig. 3B) e stima Doppler di pressione polmonare sistolica di 60 mmHg. La paziente viene trasferita d'urgenza presso la nostra Divisione dove, visto il grave quadro emodinamico e la marcata ipossiemia (pO_2 44 mmHg) non rispondente all'ossigenoterapia, si pratica terapia trombolitica con rt-PA (100 mg in 2 ore) con rapido miglioramento del quadro cardiocircolatorio e respiratorio (pressione arteriosa 110/60 mmHg, frequenza cardiaca 95 b/min, pO_2 65 mmHg). Inoltre, scompare all'elettrocardiogramma il blocco di branca destra e all'ecocardiogramma si riducono le dimensioni del ventricolo destro e l'entità dell'insufficienza tricuspide e della stima indiretta della pressione polmonare sistolica (39 mmHg). L'eco-Doppler venoso degli arti inferiori documenta la presenza di trombosi del moncone della vena safena destra con estensione alla vena femorale e sua parziale obliterazione. Il decorso clinico è complicato, dopo 6 ore dal termine della trombolisi, dalla comparsa di ematemesi e melena che obbligano a sospendere la terapia eparinica endovena (tempo di protrombina 1.67) e alla correzione dell'anemiz-



A



B

Figura 3. A: ecocardiogramma bidimensionale. Sezione trasversa parasternale: si evidenzia dilatazione del ventricolo destro secondaria a ipertensione polmonare con setto interventricolare stirato verso sinistra. B: ecocardiogramma bidimensionale. Sezione trasversa parasternale: presenza di insufficienza tricuspide rilevante al color Doppler. VD = ventricolo destro; VS = ventricolo sinistro.

zazione con emotrasfusioni. Considerando la controindicazione assoluta a continuare il trattamento anticoagulante, la paziente è stata sottoposta in altra sede al posizionamento di un filtro cavale. Un'angiografia computerizzata ha evidenziato un trombo nell'arteria polmonare di destra e un piccolo trombo parietale a livello dell'arteria polmonare interlobare e dell'arteria polmonare di sinistra.

La paziente non è più ritornata alla nostra osservazione.

Discussione

L'embolia polmonare è un'emergenza medica che, quando è accompagnata da una grave compromissione emodinamica, richiede un trattamento immediato. L'eparina per via sistemica, la cui azione è diretta primariamente a prevenire l'estensione del trombo, è la tera-

pia farmacologica standard per l'embolia polmonare. Tuttavia, quando è necessario il rapido ripristino della perfusione polmonare, le sole opzioni disponibili sono l'embolectomia chirurgica e/o la terapia trombolitica.

L'approccio chirurgico non è sempre facilmente disponibile ed è associato ad un'elevata mortalità (fino al 51%)^{2,3}, forse perché viene di solito riservato a pazienti che sono in condizioni cardiocircolatorie estreme o perché probabilmente non è di aiuto nei casi di embolizzazione multipla di vasi distali¹. La terapia trombolitica, viceversa, è rapidamente efficace e porta alla sopravvivenza in un'alta percentuale di pazienti trattati⁴⁻⁶. È anche vero, purtroppo, che una larga quota di quelle patologie acute che inducono il processo tromboembolico rappresentino al tempo stesso controindicazione assoluta o relativa all'impiego dei farmaci trombolitici (accidenti cerebrovascolari, politraumi, interventi chirurgici recenti, gravidanza, ecc.).

Gli agenti trombolitici di prima generazione (streptochinasi e urochinasi), come è noto, non possiedono elevata affinità per la fibrina del trombo e attivano in larga misura il plasminogeno circolante con conseguente lisi del fibrinogeno e consumo dei fattori V, VIII ed altri⁷. Tale esaurimento emostatico può essere causa di gravi emorragie. Più recentemente, nel trattamento dell'embolia polmonare è stato proposto l'impiego dell'rt-PA alla dose di 100 mg in 2 ore. Questo agente fibrinolitico è fibrino-specifico e, perciò, promuove selettivamente una maggiore produzione di plasmina in vicinanza del trombo piuttosto che a livello del plasma circolante. In tal modo esercita, a differenza della streptochinasi e/o dell'urochinasi, una scarsa interferenza sui fattori della coagulazione; inoltre la sua breve emivita (circa 6 min) consente un relativamente rapido ritorno alla norma della funzione coagulativa, con la possibilità di evitare significative emorragie⁸. Infine, come risulta da alcuni trial^{9,10}, l'rt-PA sembra molto più rapido ed efficace nel lisare i trombi in arteria polmonare rispetto all'urochinasi alle dosi standard e, perciò, consentirebbe una remissione più tempestiva dei casi "drammatici". Nel Pulmonary Embolism Trial 2¹⁰, che ha arruolato 68 pazienti, al trattamento con rt-PA (45 pazienti) o con urochinasi, l'82% dei pazienti trattati con rt-PA contro il 48% di quelli in terapia con urochinasi ha mostrato all'angiografia di controllo dopo 2 ore la lisi dell'embolo polmonare.

È anche vero che dosaggi di urochinasi più elevati di quelli usuali hanno mostrato un'efficacia e una sicurezza simili a quelle dell'rt-PA (Pulmonary Embolism Trial 3)¹¹; tuttavia nel 17% dei 46 pazienti trattati con urochinasi si sono manifestate reazioni allergiche non presenti in nessuno dei 44 soggetti sottoposti a trattamento con rt-PA.

Pertanto, rispetto ai trombolitici tradizionali, l'utilizzo di questo farmaco sembrerebbe comportare una minore incidenza di effetti collaterali. Ciononostante, i trial sinora eseguiti che hanno confrontato i principali farmaci trombolitici nel trattamento dell'embolia pol-

monare, non hanno dimostrato differenze sostanziali in termini di mortalità o emorragie^{1,12}.

L'incidenza di complicanze emorragiche maggiori (richiedenti emotrasfusione) in pazienti con embolia polmonare trattata con agenti trombolitici è approssimativamente del 20%, ma l'incidenza di emorragia fatale, di solito endocranica, è meno dell'1%¹². Nelle situazioni "a rischio" (politraumi, recenti interventi chirurgici, accidenti cerebrovascolari), che sono tradizionalmente escluse dai trial clinici che prendono in considerazione l'utilizzo della terapia trombolitica, l'incidenza delle complicanze emorragiche maggiori è sconosciuta ma probabilmente è molto più elevata. Comunque, l'incidenza delle emorragie letali non sarebbe probabilmente molto differente se si considera che virtualmente solo l'emorragia endocranica si dimostra fatale. D'altra parte, bisogna considerare le elevate percentuali di mortalità riportate per l'embolectomia chirurgica nei casi di embolia polmonare massiva^{2,3}. Queste considerazioni, a nostro avviso, suggeriscono i limiti delle controindicazioni assolute e relative alla terapia trombolitica nell'embolia polmonare acuta¹³. Ciò è testimoniato anche dalle frequenti segnalazioni in letteratura di utilizzo degli agenti trombolitici e, in particolare dell'rt-PA, in condizioni cliniche a rischio per la vita e in presenza di tradizionali criteri di esclusione della terapia farmacologica ripercussiva¹⁴⁻¹⁸. In uno studio multicentrico (MAPPET) di Kasper et al.¹⁹, che prendeva in considerazione le correnti strategie di trattamento e il decorso clinico dell'embolia polmonare acuta in 1001 pazienti arruolati da 204 centri tedeschi, sono emersi alcuni aspetti degni di considerazione.

In primo luogo, il trattamento diagnostico e terapeutico dell'embolia polmonare acuta è stato largamente dipendente dal grado di instabilità emodinamica all'esordio; in presenza di grave compromissione emodinamica i medici dei centri partecipanti hanno spesso fondato la diagnosi solo sul sospetto clinico e/o sul riscontro ecocardiografico, senza ricercare, a differenza che nei pazienti emodinamicamente stabili, ulteriori conferme nelle indagini nucleari o angiografiche. La terapia trombolitica è stata somministrata a 478 pazienti (48%), spesso nonostante la presenza di controindicazioni (nel 40% dei casi); la frequenza della trombolisi è stata significativamente più alta nei pazienti clinicamente instabili rispetto a quelli stabili (57 vs 22%, $p < 0.001$). Le emorragie maggiori richiedenti trasfusioni ematiche sono occorse in 92 pazienti (9.2%), ma l'emorragia cerebrale fatale è stata un evento non comune (0.5%). Infine, poco frequente è stato il ricorso all'embolectomia chirurgica o alla frammentazione del trombo con il catetere (1 e 3% in media dei casi rispettivamente), persino nei pazienti più instabili o in quelli con controindicazioni alla terapia trombolitica.

I nostri due casi rispecchiano quanto è emerso dallo studio multicentrico tedesco. La terapia trombolitica è stata somministrata a 2 pazienti con severa compromis-

sione emodinamica: nel primo caso sulla base del sospetto clinico, nell'altro del riscontro ecocardiografico. Erano presenti due delle usuali controindicazioni alla terapia trombolitica: un recente trauma cranico e un recente intervento cardiocirurgico. Il trattamento è stato rapidamente risolutivo in ambedue i casi, in assenza di complicanze emorragiche fatali. Questo non significa raccomandare la terapia trombolitica indipendentemente dalle conosciute controindicazioni, ma piuttosto che, in virtù dell'efficacia e della relativa sicurezza dei nuovi agenti trombolitici, le decisioni terapeutiche nell'embolia polmonare acuta dovrebbero essere fondate su una valutazione caso per caso dei potenziali rischi e benefici dei vari trattamenti disponibili, invece che su rigidi criteri di utilizzo o di esclusione. Inoltre, nell'embolia polmonare massiva e a rischio per la vita, la terapia trombolitica può offrire un'opportunità di trattamento di questa critica situazione e, a nostro parere, il suo potenziale beneficio controbilancia anche la mancanza di conferme diagnostiche e il rischio di possibili effetti collaterali.

Riassunto

L'embolia polmonare è un'emergenza cardiovascolare accompagnata da significativa morbilità e mortalità. Nell'embolia polmonare massiva e a rischio per la vita, dove è necessario il rapido ripristino della perfusione polmonare, le sole opzioni disponibili sono l'embolectomia chirurgica e/o la terapia trombolitica. Purtroppo, una larga parte delle patologie acute che inducono il processo tromboembolico è considerata al tempo stesso controindicazione assoluta o relativa al trattamento trombolitico. Scopo del presente articolo è sottolineare la possibilità offerta dai nuovi agenti trombolitici di disattendere, in determinate circostanze, le controindicazioni alla terapia farmacologica ripercussiva.

Parole chiave: Embolia polmonare; Trombolisi.

Bibliografia

1. More RS, Chauhan A. Pulmonary embolism - the role of thrombolytic therapy in its management. *Postgrad Med J* 1996; 72: 157-61.
2. Gray HH, Miller GH, Paneth M. Pulmonary embolectomy: its place in the management of pulmonary embolism. *Lancet* 1988; i: 1441-5.
3. Schmid C, Zietlow S, Wagner TOF, Laas J, Borst HG. Fulminant pulmonary embolism: symptoms, diagnostics, operative technique, and results. *Ann Thorac Surg* 1991; 52: 1102-7.
4. The Urokinase Pulmonary Embolism Trial (UPET). A national cooperative study. *Circulation* 1973; 47: 1-108.
5. Goldhaber SZ, Vaughan DE, Markis JE, et al. Acute pulmonary embolism treated with tissue plasminogen activator. *Lancet* 1986; 2: 886-9.
6. Arcasoy SM, Kreit JW. Thrombolytic therapy of pulmonary embolism. A comprehensive review of current evidence. *Chest* 1999; 115: 1695-707.

7. Chapman HA Jr, Bertozzi P, Reilly J Jr. Role of enzymes mediating thrombosis and thrombolysis in lung disease. *Chest* 1988; 93: 1256-61.
8. Loscalzo J, Braunwald E. Tissue plasminogen activator. *N Engl J Med* 1988; 319: 925-31.
9. Goldhaber SZ. Thrombolysis for pulmonary embolism. *Prog Cardiovasc Dis* 1991; 34: 113-34.
10. Goldhaber SZ, Kessler CM, Heit J, et al. Randomised controlled trial of recombinant tissue plasminogen activator versus urokinase in the treatment of acute pulmonary embolism. *Lancet* 1988; 2: 293-8.
11. Goldhaber SZ, Kessler CM, Heit J, et al. Recombinant tissue-type plasminogen activator versus a novel dosing regimen of urokinase in acute pulmonary embolism: a randomized controlled multicenter trial. *J Am Coll Cardiol* 1992; 20: 24-30.
12. Levine MN, Goldhaber SZ, Gore JM, Hirsh J, Califf RM. Hemorrhagic complications of thrombolytic therapy in the treatment of myocardial infarction and venous thromboembolism. *Chest* 1995; 108: 291S-301S.
13. Sarosi I, Muhl D, Tekeres M, et al. Lifesaving thrombolysis - in the light of contraindications. *Orv Hetil* 1997; 138: 3105-9.
14. Giuliano AL, Damato A, Pagano A, Merla M, Langiano E, Valeri F. Su di un caso clinico di TEP in un paziente a rischio trattato con rt-PA. *Minerva Anestesiol* 1989; 55: 427-30.
15. Flossdorf T, Breulmann M, Hopf HB. Successful treatment of massive pulmonary embolism with recombinant tissue type plasminogen activator (rt-PA) in a pregnant woman with intact gravidity and preterm labour. *Intensive Care Med* 1990; 16: 454-6.
16. Girard P, Baldeyrou P, Le Guillou JL, Lamer C, Grunewald D. Thrombolysis for life-threatening pulmonary embolism 2 days after lung resection. *Am Rev Respir Dis* 1993; 147 (Part 1): 1595-7.
17. Schulte-Sinkus D, Standl T. Successful resuscitation after bolus injection of tissue-type plasminogen activator in emergency admission. *Anesthesiol Intensivmed Notfallmed Schmerzther* 1998; 33: 124-8.
18. Sayeed RA, Nashef SAM. Successful thrombolysis for massive pulmonary embolism after pulmonary resection. *Ann Thorac Surg* 1999; 67: 1785-7.
19. Kasper W, Konstantinides S, Geibel A, et al. Management strategies and determinants of outcome in acute major pulmonary embolism: results of a multicenter registry. *J Am Coll Cardiol* 1997; 30: 1165-71.